

骨系統疾患における股関節障害の臨床病理学的研究

報告者：九州大学医学部整形外科教室

佛 淵 孝 夫

はじめに

私達は、骨系統疾患におけます股関節障害について臨床病理学的な研究を行ってまいりましたので、ここでは、最近5年間に受診した患者さん、それと過去20年間に行われました手術についてご報告させていただきます。

骨系統疾患における臨床的な意義について、私達は、一般的な整形外科疾患の極端な、あるいは典型的な例としてとらえております。そして、このいろいろな問題を解決することは、多くの一般的な疾患におけ

る病因の解明、あるいは新しい治療法の開発などにとって極めて大きな鍵を握っていると考えてまいりました。

結 果

骨系統疾患の分類であります、これは日整会から出ている分類に従いました。過去5年間に当科を受診しました252例について見てまいりますと、**図1**に示すように、骨軟骨異形成症、Osteochondrodysplasias、異骨症Dysostosesなどが多くなっております。主訴を見てみますと、四肢の変形、関節痛が多いのでありますが、特に関節痛に関しましては、骨軟骨異形成症Osteochondrodysplasiasが多い傾向にありました(**図2**)。

また年齢分布で見ますと、やはり若年期での受診が多くなっております(**図3**)。

骨系統疾患に対する手術例数を見ますと、過去20年間に142例行われておりました。これは、手の奇形などは除いております。やはり一番多いのが変形性股関節症に対する骨切り術、人工関節置換術などです。それから内反股に対する外反骨切り術、それから下腿や大腿骨の変形などが対象になっております。

その内訳でありますけれども、以下のような疾患について行われております。一番




図1 疾患の内訳 (総数252例)

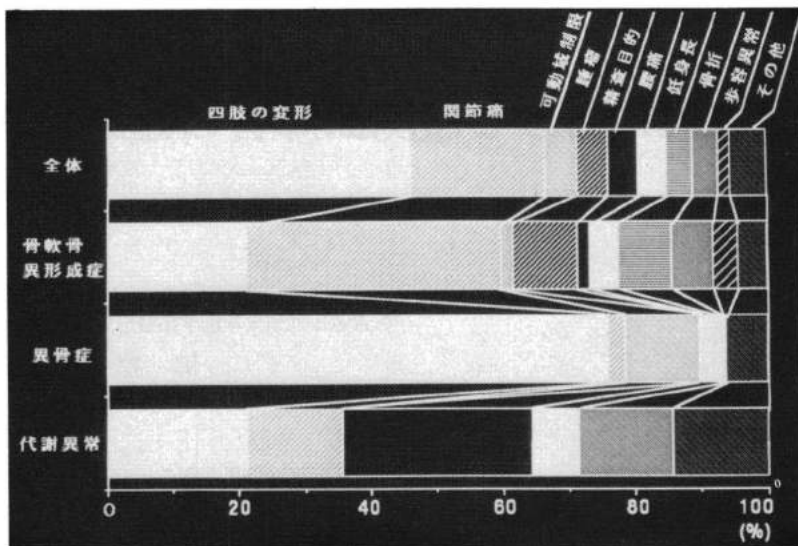


図2 主訴

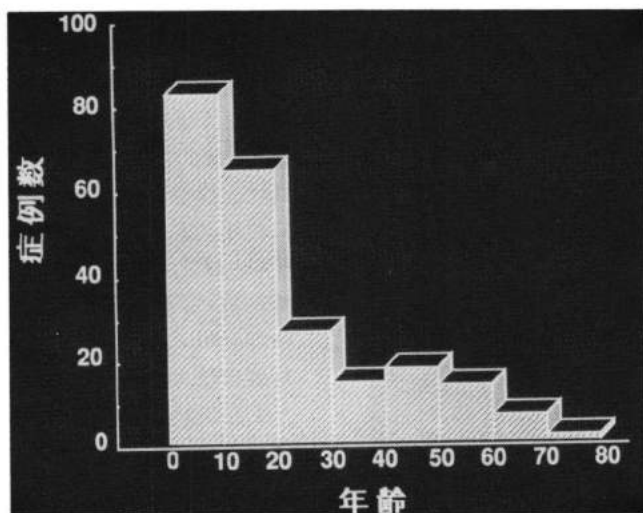


図3 初診時年齢の分布

多いのが骨端軟骨異形成症 Multiple epi-physeal dysplasia (MED)、脊椎骨端異形成症 Spondylo-epiphyseal dysplasia (SED)、骨幹端軟骨異形成症 Metaphyseal chondrodysplasia、骨形成不全症 Osteogenesis imperfecta の順に続きます。

やはり骨端に問題がある症例が多いようがあります。

そして、変形性股関節症に対する手術の中の内訳を見ますと、46関節ございますが、このようにMED、SEDなどが多くなっております (表1)。

表1 変形性股関節症に対する手術経験 (疾患別)

(1992年8月現在)

総数 46関節(13歳~65歳)	
多発性骨端形成症	21
脊髄・骨端・骨幹端異形成症	13
脊椎・骨端異形成症 その他の型	4
偽性軟骨形成不全症	4
進行性偽性リウマチ様軟骨異形成症	2
ムコ多糖症	2

表2 変形性股関節症に対する手術経験 (疾患別)

(1992年8月現在)

転子間弯曲内骨切り術	16
大腿骨頭回転骨切り術	6
寛骨臼移動術	7
外反骨切り術	2
人工関節置換術	15
総数 46関節(13歳~65歳)	

表3 内反股に対する転子下外反骨切り術

総数 26関節 (2-14歳)	
先天性脊椎・骨端異形成症	12
骨幹端軟骨異形成症	12
脊椎・骨幹端異形成症	2

術式別では内反骨切り、それから回転骨切り、寛骨臼移動、外反、それから人工関節置換の順になっておりますが、46関節中、約3分の2は骨切り術で対処しております。(表2)。

内反股に対する転子下外反骨切り術では、SED congenita、それからMetaphseal chondrodysplasia type Schmidtなどがあります(表3)。

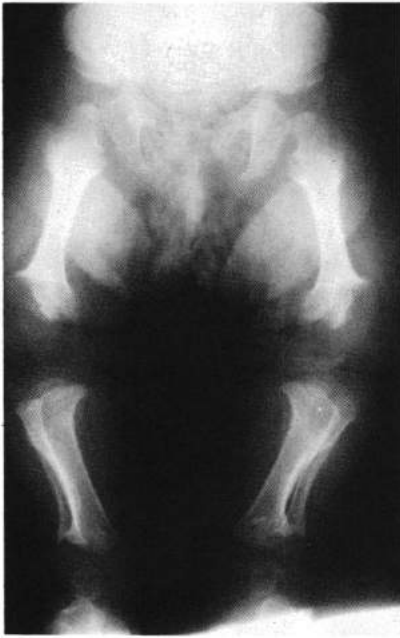

図 4

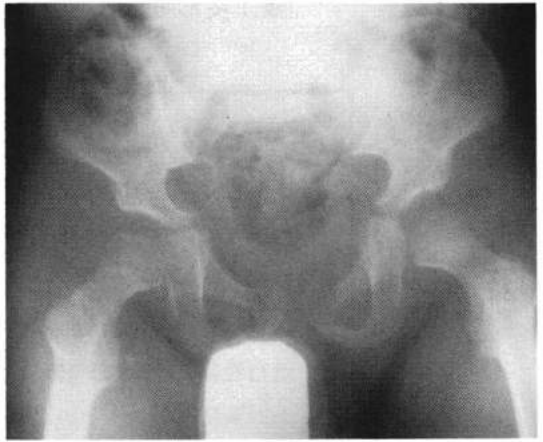

図 5

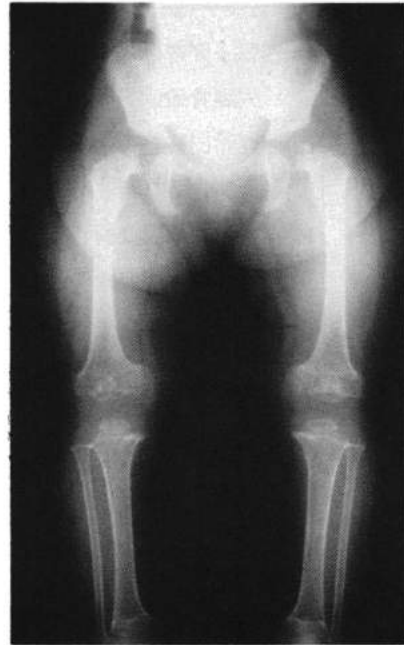

図 6

症 例

これから症例を少しお目にかけたいと思います。図 4 は軟骨無形成症 Achondroplasia ですが、股関節はこのような形であります、手術の適応になることはまずないと思われます。図 5 は Mucopolysaccharidosis (MPS) の Hunter の重症型ですが、これも対象にならないようであります。図 6 は MPS - type IV (Morquio) ですが、これも余り適応にならないようであります。

図 7 - A は Claido - cranial dysplasia の子供の症例であります、外反股が見られております。図 7 - B は成人例ですが、このように変形性股関節症になっております。この患者に対して、子供の時に骨切り術の適応があるのかないのか、よくわかりません。

内反股に対する転子下の外反骨切り術の

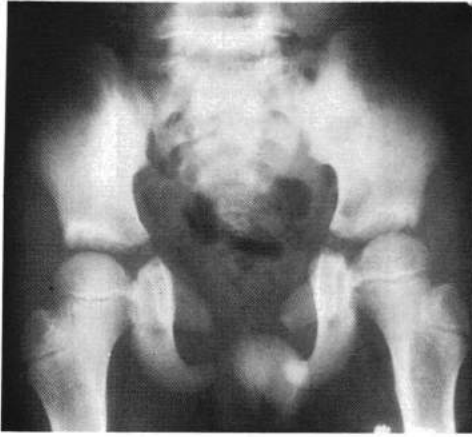

図7-A

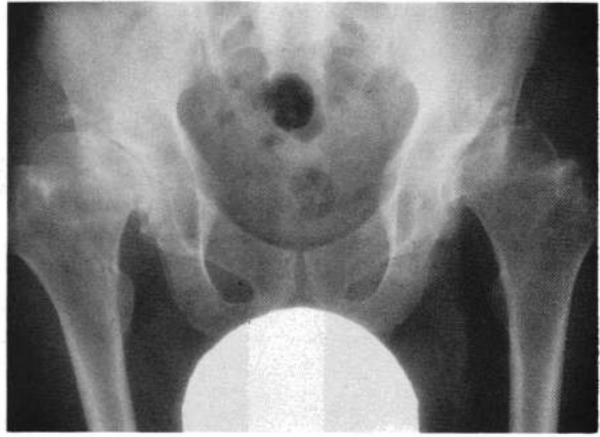


図7-B

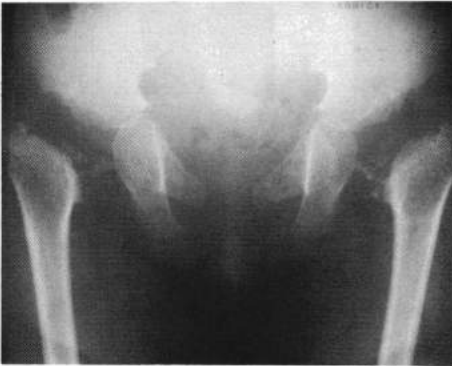

図8-A

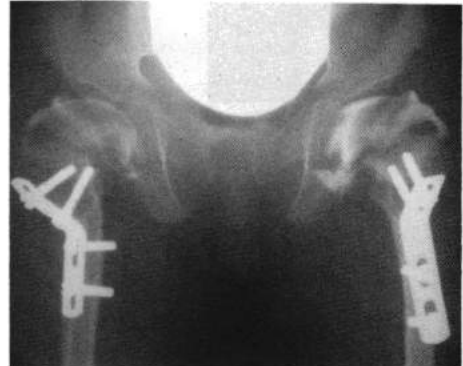

図8-B

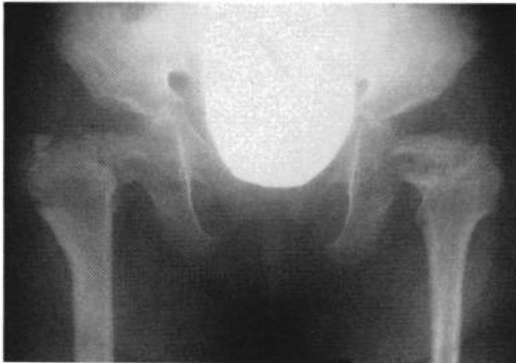

図8-C

症例をお見せいたします。表3に示します様に総計26関節ありました。図8-AはSED congenitaで、骨頭は高度の内反位にあります。外反骨切りいたしました。関節造影しますと、図8-Bに示すように骨頭の位置がよいところに来ているのがわかります。しかし、経過を見ておきますと、また少しずつ内反傾向は出てきておりますが、おおむねは良好であります(図8-C)。

次は偽性軟骨無形成症Pseudo-achondroplasiaの症例ですけれども、まず最初に膝の方から見ていただきたいんですが、このようにBlount氏病様の変形を持って

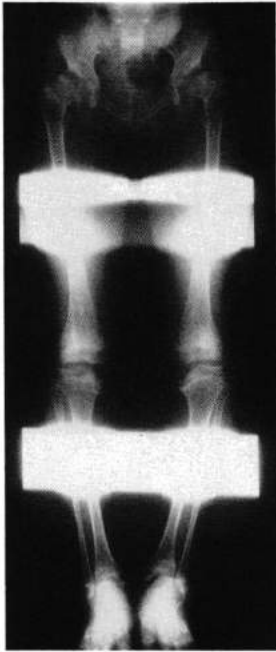


図9-A

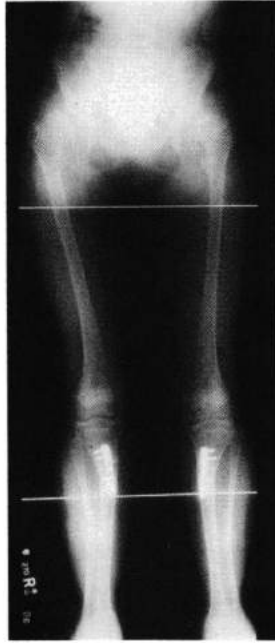

図9-B

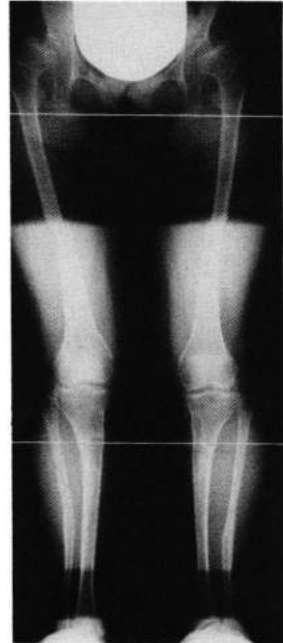

図9-C

おります(図9-A)。これを下腿で外反骨切りしますと、内側の骨化が促進されてまいります(図9-B)。約10年後ですけれども、このように、まあ、ほぼ満足すべき結果だと思います(図9-C)。これは、圧、つまりメカニカルな問題が骨形成をさらに悪くしている1例だと思われま。

次に骨端異形成症から関節症への進展機序を考えますときに、もともと骨化障害があったところに、例えば臼蓋形成不全があると、このような特徴的な骨頭の変形になりますし、それからまた、骨頭軟骨下骨が不整で、軟骨が厚かったりしますと、軟骨の脆弱性と不均一な圧力分布、それが関節症変化へ進むのではないかと考えております。

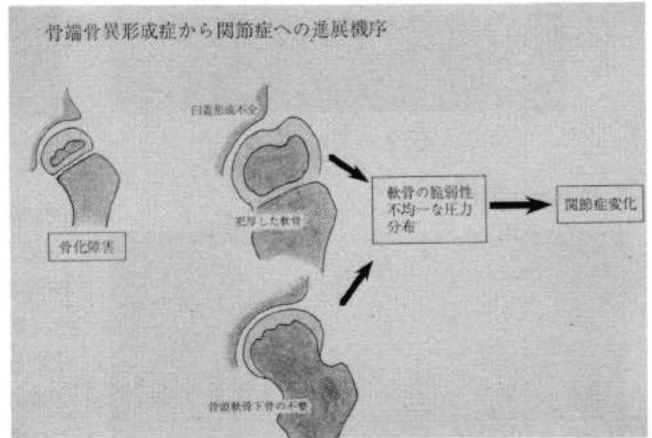


図10

(図10)。

そこで、私どもがやりました46関節の内訳を見ますと、表2に示しましたように、やはり骨端に問題のある疾患が多くありました。

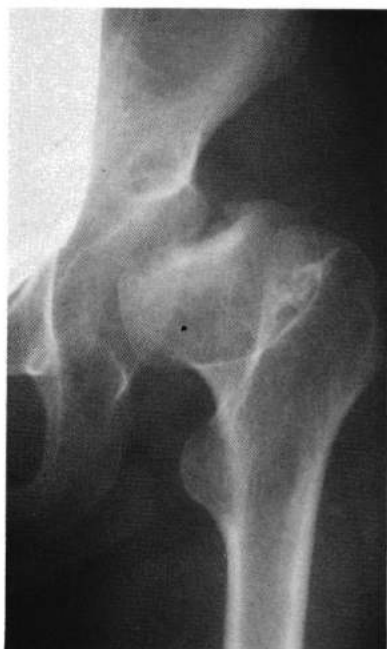

図 9 - D

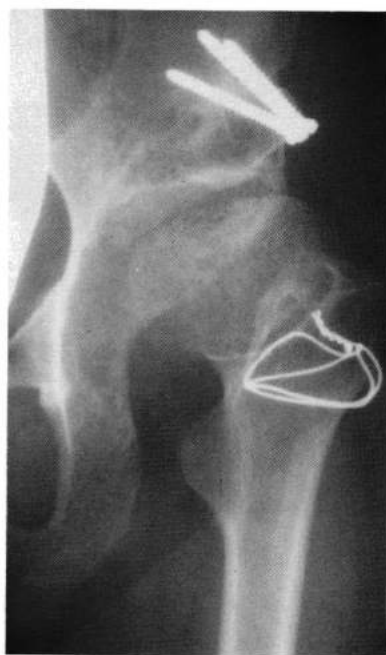

図 9 - F

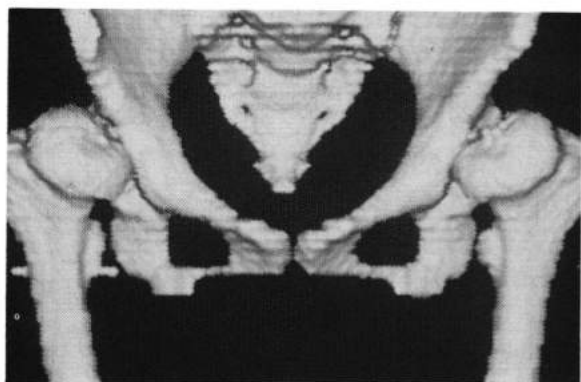


図 9 - E

先ほどのPseudo-achondroplasiaの症例でありますけれども、骨頭が亜脱臼位にあるため骨頭中央部に応力の集中し、この部の骨化が遅れていきます。(図9-D)。

コンピューター・シミュレーションでやりますと、このように骨頭が非常に外側にはみ出しているのがよくわかるかと思えます。(図9-E)。

そして、骨頭のくぼみが表現されていると思います。この症例に対して寛骨臼移動をやりまして、これは6カ月後ぐらいですけれども、ここの骨化が急速に促進してきているのがわかります(図9-F)。

これはペステス病の治療を考えたときに、同じような結果が得られています。図11はペステス病に対して前方回転した症例であります、陥凹した骨頭部を異常な圧力から開放してやると、急速に骨化が起こってきています。やはり異常な圧力が骨化を遅延させている一つの証拠かと思っております。

次はSEDの1家系であります。図12-Aは、この中の一番お姉さんなんですが、初診時左は末期の変形性股関節症であり人

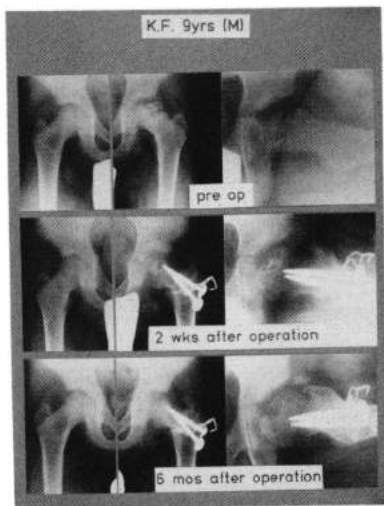


図11

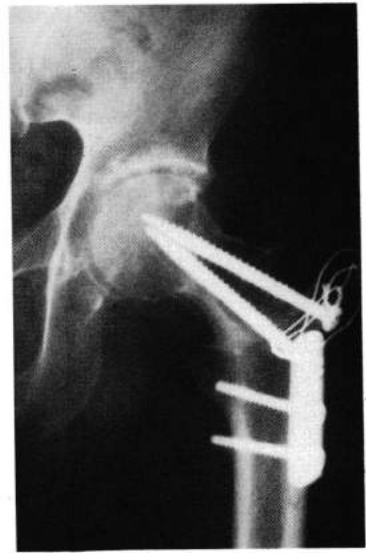
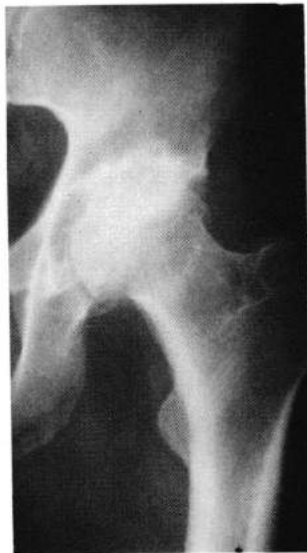
図13-A、B

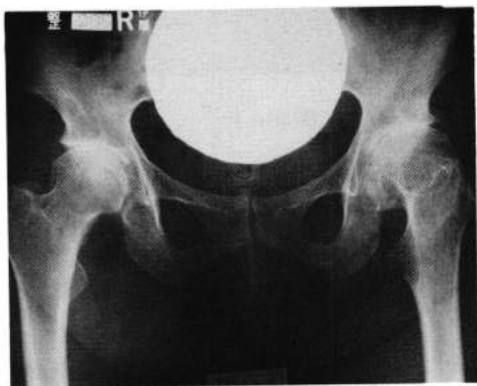

図12-A

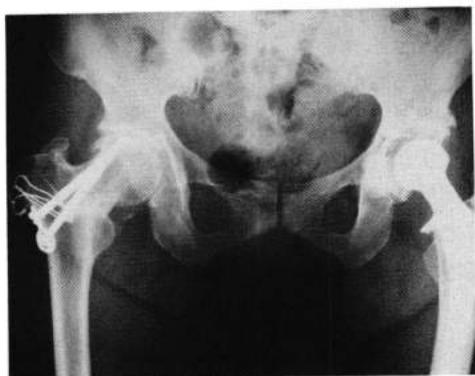

図12-B

工関節を、右は進行期でしたが前方回転骨切りをやりました。9年たった時点ですけれども（図12-B）、当初もともと異常な軟骨を持つと考えられる症例に対して前方回転しているのかという議論がありましたが、幸い、このように9年たっても、関節軟骨は温存されております。図13-A、Bはその妹で、先ほどの結果を踏まえまして、前方回転骨切り術をやりました。現在、3年くらいたっておりますけれども、疼痛なく経過しております。

図-14は、これらの症例の甥になります。関節造影等をやしまして、一番いい形になるのが外転位ということで、内反骨切りをやっております。現在術後5年になっておりますが、疼痛なく経過しております。残念ながら、まだこの骨片の癒合ははっきり認められておりませんが、骨化障害は少し改善しているように考えております。

図-15Aは、特発性と思われる、あるいは一次性的変形性股関節症の51歳の女性ですが、先ほどの結果を踏まえまして、こういう方々にも前方回転でいけるのではない

かに行った症例であります。現在、9年ぐ
らいたっておりますけれども、経過は良好
で、まったく問題なく過ごしております
(図15-B)。

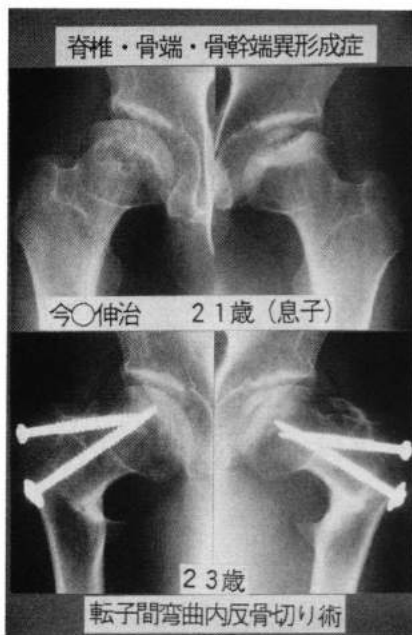


図14

まとめ

- 1) 九州大学整形外科で行われました骨系
統疾患患者の股関節手術について調査検
討をいたしました。
- 2) 若年期の内反股に対しては転子下外反
骨切りが有用な手術術式でありました。
- 3) 骨軟骨異形成症 Osteochondrodysp
lasiasに高頻度に股関節障害が発生して
いました。
- 4) 骨系統疾患に起因する変形性股関節症
に対する骨切り術は、人工関節置換術に
劣らず、有効な手術方法であると考えま
した。

研究助成をいただきました股関節財団に
対し心より御礼申し上げます。

〔伊丹〕はい、ありがとうございました。

ただいまの研究報告にご質問、ご討論は
ありませんでしょうか。

ないようです。どうもありがとうございました。

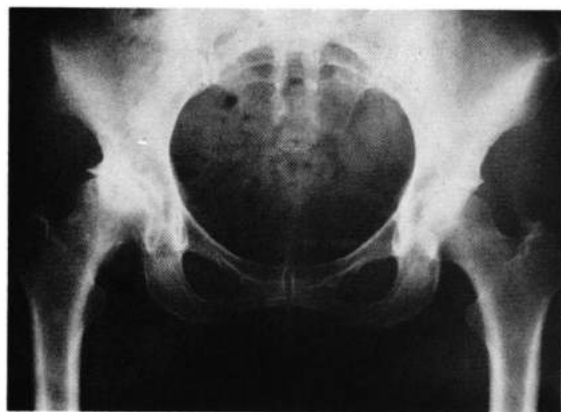


図15-A

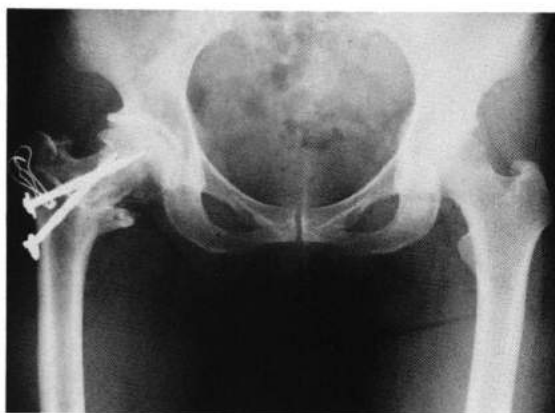

図15-B